

# Análisis de las características histopatológicas de la pulpa dentaria en dientes con Enfermedad Periodontal Severa.

*Analysis of the characteristics histopatológicas of the flesh dentaria in teeth with Disease Periodontal Severa.*

*Análise das características histopatológicas da pulpa dentaria em dentes com Doença Periodontal Severa.*

María Silvia Almirón<sup>1</sup> | Arnaldo Rafael Vallejos<sup>2</sup> | María Alejandra Gili<sup>3</sup>

## Fecha de Recepción

27 de agosto de 2010

## Aceptado para su publicación

23 de septiembre de 2010

## Resumen

La causa más frecuente de las lesiones pulpares es la invasión bacteriana, los microorganismos y sus productos que pueden llegar a la pulpa tanto por una solución de continuidad en la dentina: como es una caries, una exposición accidental, propagación de una infección gingivo - periodontal o por la corriente sanguínea.

Los objetivos del presente trabajo consistieron en determinar las alteraciones histopatológicas del tejido pulpar en dientes con enfermedad periodontal severa, analizar y describir con criterios morfológicos las lesiones encontradas en la misma y categorizar y relacionar las diferentes lesiones según sexo, la edad y el tipo de pieza dentaria.

Se realizó la recolección de 100 piezas dentarias con enfermedad periodontal en diferentes Centros de Atención Primaria de la Salud del medio. Se procesaron con técnica de rutina, previa descalcificación y coloraciones histoquímicas. Los resultados obtenidos fueron: el rango de edad oscilo entre los 28 y 60 años. En relación al sexo el 44% correspondieron al sexo femenino y el 56% al sexo masculino. Los grupos dentarios comprometidos estuvieron distribuidos de la siguiente manera: 40% primer molar superior y segundo molar superior, y a los incisivos centrales inferiores 30% segundo premolar superior e incisivo lateral inferior, 20% primer premolar superior y primer molar inferior y finalmente el 10% para los caninos.

El patrón histopatológico predominante correspondió a la Fibrohialinosis y Calcificaciones Distróficas (80%), inflamaciones crónicas inespecíficas (18%) y necrosis pulpares (2%).

<sup>1</sup> Jefe de Trabajos Prácticos. Cátedra Anatomía Patológica. Facultad de Odontología. UNNE.

<sup>2</sup> Profesor Titular. Cátedra Anatomía Patológica. Facultad de Odontología. UNNE.

<sup>3</sup> Auxiliar Docente Ira. Cátedra Histología y Embriología. Facultad de Odontología. UNNE.

Conclusiones: Los cuadros histopatológicos más frecuentes observados en el tejido pulpar, en pacientes con Enfermedad Periodontal Severa correspondieron a procesos degenerativos e involutivos, con franco predominio en el sexo masculino y con una media de 50 años. Los grupos dentarios más afectados fueron los molares superiores y los Incisivos Centrales Inferiores.

### Palabras Claves

Enfermedad Periodontal Severa - Histopatología Pulpar - Edad - Sexo - Grupos dentarios.

### Summary

The most common cause of injuries of the pulp is bacterial invasion, microorganisms and their products can reach the pulp either by a gap in the dentin as a cavity, an accidental exposure, spread of infection periodontal gingival or bloodstream.

The objectives of this study were to determine the histopathological changes of pulp tissue in teeth with severe periodontal disease, analyze and describe the lesions found morphological criteria in the same and categorize and relate the different lesions by sex, age and type of piece dental. Were collected 100 teeth with periodontal disease in different primary care centers Environmental Health. Were processed by routine technique, histochemical staining after decalcification.

Committed group teeth were distributed as follows: 40% upper first molar and second molar, and 30% lower central incisors and second premolar mandibular lateral incisor, 20% first premolar.

The histopathologic pattern corresponded to the Fibrohialinosis and dystrophic calcifications (80%), nonspecific chronic inflammation (18%) and pulp necrosis (2%).

Conclusions: The most frequent histopathologic pattern observed in the pulp tissue in patients with severe periodontal disease accounted for degenerative and involutive, with predominance in males with an average of 50 years. Dental groups most affected were the upper molars and lower central incisors.

### Keywords

Severe Periodontal Disease - Histopathology Pulp - Age - Sex - dental Groups.

### Resumo

A causa mais frequente das lesões pulpares é a invasão bacteriana, os microorganismos e seus produtos que podem chegar à pulpa tanto por uma solução de continuidade na dentina: como é uma caries, uma exposição accidental, propagação de uma infecção gengivo- periodontal ou pela corrente sanguínea.

Os objetivos do presente trabalho consistiram em determinar as alterações histopatológicas do tecido pulpar em dentes com doença periodontal severa. Analisar e descrever com critérios morfológicos as lesões encontradas na mesma. Categorizar e relacionar as diferentes lesões de acordo ao sexo, a idade e o tipo de peça dental.

Realizou-se a recolección de 100 peças dentarias com doença periodontal em diferentes Centros de Atenção Primaria da Saúde do médio. Processaram-se com técnica de rotina, prévia descalcificación e coloraciones histoquímicas.

Os resultados foram: O rango de idade oscilou entre os 28 e 60 anos. Em relação ao sexo o 44% corresponderam ao sexo feminino e o 56% ao sexo masculino. Os grupos dentarios comprometidos estiveram distribuídos da seguinte maneira: 40% primeiro molar superior e segundo molar superior, e aos incisivos centrais inferiores 30% segundo premolar superior e incisivo lateral inferior, 20% primeiro premolar superior e primeiro molar inferior e finalmente o 10% para os caninos.

O patrón histopatológico predominante respondeu à Fibrohialinosis e Calcificaciones Distróficas (80%), inflamaciones crónicas inespecíficas (18%) e necrosis pulpares (2%).

Conclusões: Os quadros histopatológicos mas frecuentes observados no tecido pulpar, em pacientes com Doença Periodontal Severa corresponderam a processos degenerativos e involutivos, com franco predominio no sexo masculino e com uma média de 50 anos. Os grupos dentarios mais afectados foram os molares superiores e os Incisivos Centrais inferiores.

### Palavras chaves

Grave Doença Periodontal - Histopatologia Pulp - Idade - Sexo - Grupos dental.

## Introducción

La enfermedad periodontal es la principal causa de la pérdida de dientes en adultos, afectando a tres de cada cuatro personas en algún momento de sus vidas. (1)

Es importante recordar que la longevidad de un diente no se basa en la pulpa, sino en la salud del ligamento periodontal, pues el ligamento periodontal es en realidad el órgano vital del diente.

Ahora bien, conocer el estado del tejido pulpar en dientes con enfermedad periodontal resulta indispensable para realizar un buen tratamiento y proteger al órgano cemento - dentina - pulpar. (2,3)

Los traumatismos crónicos como el bruxismo, la operatoria repetida, los tratamientos pulpares conservadores y la enfermedad periodontal inducen cambios en el tejido pulpar que no se pueden clasificar como inflamatorios sino que se les llama cambios regresivos, degenerativos o por envejecimiento.

Las células carecen de suficientes nutrientes y oxígeno por lo cual no pueden defenderse ni cicatrizar o reparar. Se caracterizan por deshidratación de la sustancia fundamental y a nivel celular, por disminución en número y en tamaño; asociado a una reducción del aporte sanguíneo. Se observan fibroblastos contraídos, odontoblastos aplanados y aumento del contenido de fibras colágenas maduras o fibrosis.

Estamos frente a un proceso de envejecimiento, por lo cual la edad cronológica del paciente no es siempre un indicador válido de la salud o edad fisiológica de la pulpa.

Los traumatismos crónicos generan mayor depósito de dentina secundaria y terciaria, reduciendo la cavidad pulpar y produciendo el aumento de cemento a nivel apical para compensar el desgaste oclusal (hipercementosis). (4)

Estos trastornos pulpares pueden llegar a producir cuadros de atrofia y fibrosis, los elementos celulares son reemplazados por tejido conjuntivo fibroso y el tejido pulpar es menos sensible que el normal. (5,6)

La degeneración hialina o hialinosis también es un cambio que se produce en la pulpa asociado con la edad y que tiene lugar en las fibras intercelulares. Constituye una descripción morfológica más que una entidad definida de cómo se observa el conectivo al microscopio óptico con la tinción por la eosina, adquiriendo un aspecto homogé-

neo, vítreo de color rosado. Algunos la consideran como una etapa intermedia en la formación de las calcificaciones pulpares.

El aumento de las fibras puede ser un fenómeno más aparente que real, ya que al disminuirse el tamaño de la pulpa como resultado de la aposición de dentina secundaria y la disminución del número de células, el espacio pulpar remanente es ocupado en su mayoría por fibras. A esto se agrega el hecho de que con el incremento de la edad, al disminuir el número de vasos sanguíneos y nervios, éstos dejan atrás sus cubiertas de tejido conectivo que pasan a ser parte de la pulpa fibrosa remanente.

Las calcificaciones son del tipo distróficas por la acumulación de sales de calcio asociadas a células muertas o en proceso de degeneración que se ven tanto en pulpas sanas como envejecidas, aumentando su incidencia con la edad (por encima de los 50 años). Estos cálculos por su localización en la cámara pulpar se clasifican en libres, adheridos o incluidos o se denominan agujas cálcicas si se ubican en el canal radicular. También pueden diferenciarse por su estructura en laminares, si se disponen concéntricamente alrededor del núcleo o amorfos cuando adquieren configuración irregular.

Otro cambio citado por la literatura es la atrofia reticular del tejido pulpar, en el cual la pulpa adquiere una apariencia de red debido a la acumulación de fluido intercelular y a la reducción en el número de células.

En las pulpas envejecidas se produce una disminución gradual de la irrigación y de la inervación como resultado de la reducción del volumen del órgano pulpar, además se producen obliteraciones de vasos sanguíneos.

Con el paso de los años aumenta la aposición de dentina y de cemento en el ápice, lo que tiende a estrechar el foramen apical original debido a que el suplemento sanguíneo, linfático y nervioso penetra a la pulpa a través de este foramen, por lo cual es lógico pensar que este suministro se comprometa. En dientes extremadamente envejecidos es posible que la aposición de dentina y cemento cierren completamente la entrada de este suministro.

Diferentes autores han observado una disminución en el número de vasos sanguíneos y nervios que penetran a la pulpa envejecida, notando incluso que muchas de las arterias presentan cam-

bios arterioscleróticos, similares a los observados en otros vasos, con disminución en el tamaño de la luz. También se observó calcificación de las arteriolas y precapilares.

Se ha sugerido, pero no se ha podido demostrar que los cambios circulatorios y de la inervación de la pulpa pueden representar el primer paso en el proceso de envejecimiento dentario. (7)

La fibrosis pulpar que se produce con el envejecimiento no es el resultado de una continua formación o reorganización de las fibras colágenas, sino que este fenómeno se debe a la persistencia de los envoltorios de tejido conectivo de los vasos sanguíneos y nervios cuando estas estructuras se reducen en la pulpa.

La capacidad de defensa de una pulpa joven es mayor pues posee un número más elevado de elementos celulares indiferenciados capaces de neoformar odontoblastos frente a una determinada noxa. La capacidad de autodefensa o la posibilidad de regeneración del tejido dependen no solo de la edad biológica, sino también del estado general de salud del organismo y de la cantidad de daño tisular.

Con la edad, la pulpa experimenta una disminución de su capacidad funcional o retorno a un estado más primitivo. Las pulpas envejecidas han sido descritas como regresivas y poseedoras de menor capacidad de defensa y recuperación de lesiones, tomando en cuenta que ellas presentan menor número de células, menor vascularización y mayor cantidad de elementos fibrosos.

Otros autores señalan que la pulpa sufre cambios con la edad que finalizan con la obliteración del sistema capilar y la degeneración grasa de los nervios, lo cual lleva a que la pulpa se reduzca a una "masa marchita insensible". (8,9)

Con la disminución de todos los elementos pulpares, circulatorios y nerviosos, al final solo queda en la pulpa prácticamente tejido fibroso. Esta etapa es conocida como fibrosis de la pulpa, fibrosis senil, pulpa atrófica, pulposis o atrofia pulpar senil. En este estado la pulpa puede mostrar una respuesta disminuida a las pruebas de vitalidad y a la vez funcionar normalmente. (10, 11, 12)

Para otros autores, el rendimiento de la pulpa disminuye con la edad, sin embargo, a pesar de esta condición, la pulpa es perfectamente capaz de llevar a cabo reacciones de defensa.

Los cambios de la dentina con el envejecimiento incluyen el aumento de dentina secundaria, el

aumento de dentina esclerótica y el aumento del número de tractos desvitalizados. (13, 14)

La enfermedad periodontal (EP) es un proceso inflamatorio principalmente crónico producido fundamentalmente por bacterias gram negativas anaeróbicas y éstas se localizan en los tejidos que rodean al diente (ligamento periodontal, cemento y hueso alveolar) y resultan un proceso irreversible si no se establece el tratamiento adecuado. Las formas moderadas a severas de la enfermedad afectan alrededor del 15 - 20% de la población mayor de 18 años.

## Materiales y Métodos

Se trata de un estudio descriptivo - analítico sobre las características histopatológicas del tejido pulpar en dientes con enfermedad periodontal severa.

Se recolectaron 100 piezas dentarias de pacientes diagnosticados clínicamente con enfermedad periodontal severa y en los cuales estaba indicada la extracción dentaria por presentar movilidad grado II y III al momento de la extracción.

Se clasificaron en distintos grupos de acuerdo a sexo, edad y tipo de pieza dentaria.

La recolección de las muestras se realizó en diferentes Centros de Atención Primaria de la Salud de la Provincia de Corrientes previo consentimiento informado del paciente.

El material se envió al Servicio de Anatomía Patológica de la FOUNNE en frascos rotulados con formol al 10% con su respectivo protocolo de biopsia.

El procesamiento se realizó de la siguiente manera:

Previa descalcificación de la pieza dentaria en ácido nítrico al 7%, se realizó el corte de la misma en forma sagital.

Posteriormente se realizó el procesamiento de rutina con cuatro baños parafinados e inclusión en un bloque de parafina pura. Este bloque se cortó con micrótopo por deslizamiento y se colocó en un portaobjeto, a continuación se desparafinaron los cortes realizando dos baños de xileno de 10 a 15 minutos cada uno. Se eliminaron los solventes con alcohol 100° 96° y 70° de 1 a 2 minutos cada uno y se hidrataron los cortes con agua destilada durante 1 a 2 minutos. Finalmente se colorearon con Hematoxilina - Eosina. Con hematoxilina durante 2 a 5 minutos y de acuerdo a la fórmula

viramos la hematoxilina en agua corriente hasta el desprendimiento total del color (3 a 5 minutos). La coloración citoplasmática se realizó con eosina durante 15 a 30 segundos. Se lavó con agua destilada, se deshidrató, se aclaró y se realizó el montaje final.

El estudio se complementó con otras técnicas histoquímicas como la Tricrómica de Masson para resaltar algunas características particulares.

La observación al microscopio óptico se realizó analizando los preparados histológicos con criterios morfológicos para poder determinar el tipo de alteraciones patológicas halladas en el tejido pulpar.

### Resultados

De un total de 100 piezas dentarias estudiadas. En relación al sexo, 44 piezas (44%) correspondieron al sexo femenino y 56 piezas (56%) al sexo masculino.

El rango de edad estuvo comprendido entre los 28 y 60 años siendo la media de 50 años.

En cuanto a los grupos dentarios el 40% correspondieron al primer molar superior, al segundo molar superior y a los incisivos centrales inferiores, el 30% correspondieron al segundo premolar superior, el 20% al primer molar superior y al incisivo lateral inferior; el 10% restante al canino superior.

superior y al incisivo lateral inferior; el 20% al primer molar superior y al primer molar inferior y el 10% restante al canino superior.

El patrón histopatológico que predomina en la pulpa dentaria de las piezas dentarias observadas corresponde en un 80% a la fibrohialinosis y calcificación distrófica con nódulos cálcicos amorfos y laminares, adheridos y libres en la cámara pulpar. Se distinguen en forma concomitante agujas cálcicas en los conductos radiculares y degeneración hidrópica - vacuolar de los odontoblastos. Se observa en menor proporción (18%) inflamación crónica pulpar, áreas de hemorragias y vasos de neoformación, y las restantes piezas dentarias presentaron necrosis pulpar (2%).

En conclusión el análisis de éstos resultados permite inferir que la mayor cantidad de dientes con movilidad dentaria producida por enfermedad periodontal severa corresponden a los grupos de primer y segundo molar superior y a los incisivos centrales inferiores.

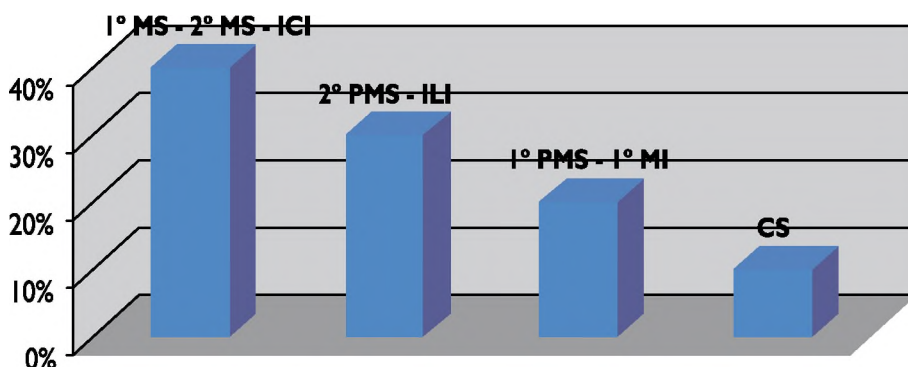
La edad promedio de los pacientes que presentaron piezas dentarias con enfermedad periodontal severa estuvo en los 50 años.

Los cuadros histopatológicos pulpares predominante fueron los procesos degenerativos e involutivos de la pulpa dental en concordancia con la bibliografía.

#### Según el Sexo



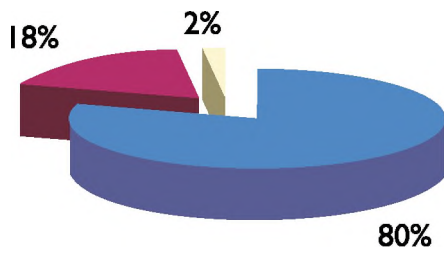
#### Grupos dentarios



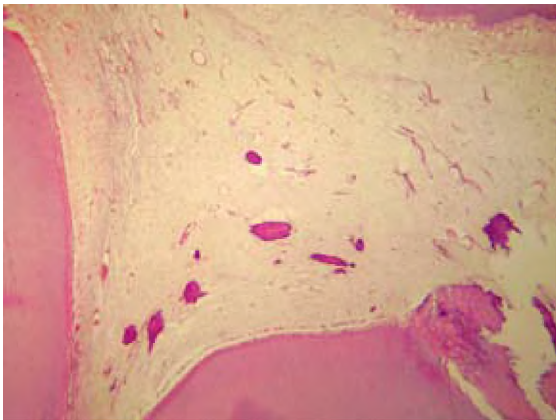
1° MS: Primer Molar Superior  
 1° PMS: Primer Premolar Superior  
 ICI: Incisivo central Inferior  
 CS: Canino Superior

2° MS: Segundo Molar Superior  
 2° PMS: Segundo Premolar Superior  
 ILI: Incisivo Lateral Inferior

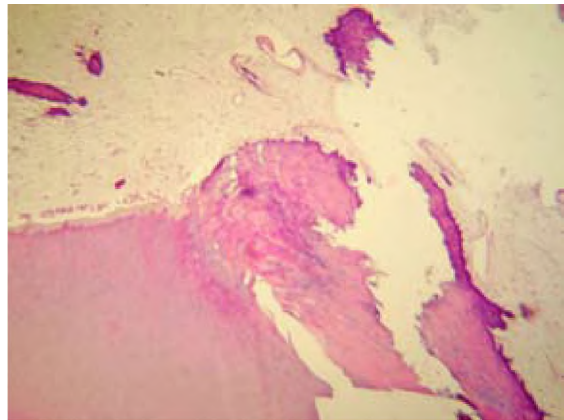
### Características Histopatológicas



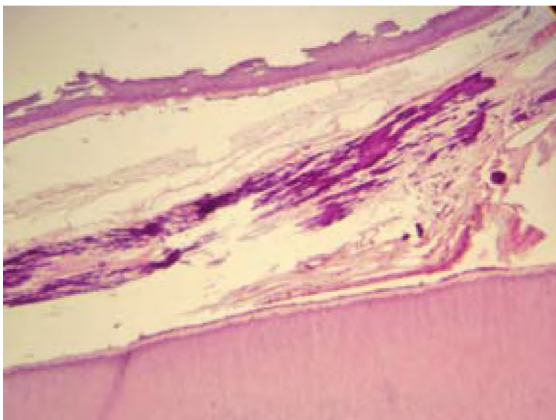
- Fibrohialinosis - Calcificaciones Distróficas - Degeneración Hidrónica Vacuolar
- Inflamación Crónica
- Necrosis



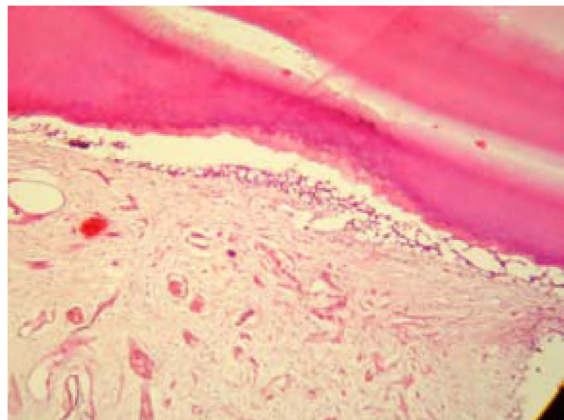
40X. HIE. Nódulos cálcicos amorfos. Inflamación Crónica.



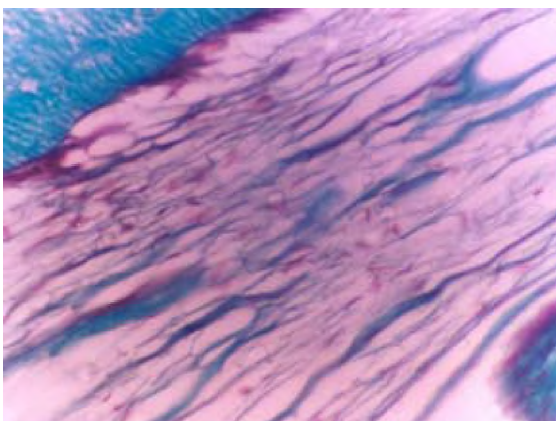
100X HIE. Nódulos cálcicos adheridos. Fibrohialinosis.



100X. HIE. Nódulos cálcicos amorfos.



40X.HIE. Degeneración Hidrónica.



400X Tricrómica de Masson. Fibrohialinosis.

## Bibliografía

1. Newman, Michael G., Takei, Henry H. Carranza. Periodontología Clínica. 9ª edición. Editorial Mc Graw - Hill. 2003.
2. Cohen, S; Burns, R. Vías de la pulpa. 7ª Edición. Harcourt España Cap. I I.
3. Lasala, A. Endodoncia. 3ª Edición. Barcelona, España. Salvat. 1992.
4. Seltzer, S.; Bender, I.; Ziontz, M. "The interrelationship of pulp and periodontal disease." Oral Surg Oral Med Oral Pathol 1963; 16: 1474.
5. Canalda Sahli, C. Endodoncia: técnicas clínicas y bases científicas. Barcelona, España. Masson. 2001.
6. Weine, F. Tratamiento Endodóncico. 5ª Edición. Madrid, España. Harcourt Brace. 1997.
7. Baume, J. L. "Diagnosis of disease of the pulp". Oral Surgery, Oral Medicine, Oral Pathology. 1970. 29 (1): 102 - 116.
8. Brännström M., Lind P. "Pulpal response to early dental caries". Journal Dental Research. 1965. 44 (5): 1045 - 1050.
9. Shaffer W., Hine M., Levy B., Tomich, C. Tratado de Patología Bucal. 4ª Edición. México. Interamericana. 1989.
10. Ingle, J., Bakland, L. Endodoncia. 5ª Edición. México. Mc Graw-Hill. 2005.
11. Soares, I., Goldberg, F. Endodoncia: técnica y fundamentos. Buenos Aires. Médica Panamericana. 2002.
12. Yamamoto M., Fujihashi K., Hiroi T., McGhee J.R., Van Dyke TE., Kiyono H. "Molecular and cellular mechanisms for periodontal diseases: role of Th1 and Th2 type cytokines in induction of mucosal inflammation". Journal of Periodontal Research. 1997; 32 (1): 115 - 119.
13. Greene JC. "The oral hygiene index - development and uses". Journal Periodontology. 1967; 38 (Suppl): 625 - 637.
14. Torabinejad M., Kiger RD. "A histologic evaluation of dental pulp tissue of a patient with periodontal disease". Oral Surg Oral Med Oral Path 1985. 59: 198 - 200.