

Adenocarcinoma polimorfo de labio superior: presentación de un raro caso y revisión de la literatura

Polymorphous adenocarcinoma of upper lip: report of a rare case and literature review

Adenocarcinoma polimorfo de lábio superior: apresentação de um caso e revisão da literatura

Fecha de Recepción: 04 de marzo 2022

Aceptado para su publicación: 28 de marzo 2022

Autores:

María Elena Samar Romani^{1,a}

Rodolfo Esteban Ávila Uliarte^{2,a}

Gustavo Alberto Corball de Santiago^{3,a}

Ismael Bernardo Fonseca Acosta^{4,a}

Javier Elías Fernández Calderón^{5,b}

1. Cátedra de Fisiología. Facultad de Odontología. Universidad Nacional de Córdoba.
 2. Cátedra de Biología Celular, Histología y Embriología. Facultad de Ciencias Médicas. Universidad Nacional de Córdoba.
 3. Cátedra de Anatomía. Facultad de Ciencias Médicas. Universidad Nacional de Córdoba. Director de la Fundación de Cabeza y Cuello (FUNDACYC).
 4. II Cátedra de Patología. Facultad de Ciencias Médicas. Universidad Nacional de Córdoba.
 5. Cátedra A de Histología y Embriología. Facultad de Odontología. Universidad Nacional de Córdoba.
- a. Doctor en Medicina y Cirugía (Universidad Nacional de Córdoba).
- b. Doctor en Odontología (Universidad Nacional de Córdoba).

Correspondencia:

Samar Romani, María Elena Catamarca 1546. Córdoba (5000). República Argentina.

Correo electrónico:

maria.elena.samar@unc.edu.ar
samarcongreso@gmail.com

Conflicto de intereses:

los autores declaran no tener conflictos de interés.

Fuente de financiamiento:

subsidio CONSOLIDAR. Secretaría de Ciencia y Tecnología 05/H575 periodo 2018-2022. Universidad Nacional de Córdoba. Argentina. Programa de incentivos.

Resumen

En el presente trabajo presentamos un caso de adenocarcinoma polimorfo de labio superior de rara localización donde analizamos su patrón histológico y evaluamos con Ki67 la capacidad de crecimiento tumoral por medio del índice de proliferación celular, que marca la proporción de las células incluidas en el ciclo celular y el comportamiento agresivo del tumor. Los cortes histológicos de la pieza tumoral se estudiaron con H/E. Los epitelios tumorales se organizaban en patrones citoarquitectónicos cribiforme, papilar y tubular. Luego del estudio anatómopatológico se descartó el diagnóstico previo de carcinoma adenoide quístico con un diagnóstico definitivo de adenocarcinoma polimorfo de glándulas salivales labiales. La inmunomarcación con Ki67 fue de 16-30%. El adenocarcinoma polimorfo es una neoplasia maligna rara de buen pronóstico, ocasionalmente mencionada en la literatura estomatológica. Un diagnóstico diferencial riguroso es esencial para programar su abordaje terapéutico y precisar su pronóstico. Los pacientes tienen un buen pronóstico. Sin embargo, las evaluaciones periódicas permiten detectar eventuales recurrencias y metástasis cervicales a posteriori del tratamiento primario.

Palabras clave: neoplasias de los labios; adenocarcinoma; proliferación celular (fuente: DeCS BIREME).

Abstract

In the present work, we present a case of polymorphous adenocarcinoma of the upper lip of rare location. We analyze its histological pattern. We also evaluate with Ki67, the capacity for tumor growth using the cell proliferation index. This index marks the proportion of cells included in the cell cycle and the aggressive behavior of the tumor. Histological sections of the tumor piece were studied with H/E. Tumor epitheliocytes were organized in cytoarchitectural cribriform, papillary, and tubular

patterns. After the anatomopathological study, the previous diagnosis of adenoid cystic carcinoma was dismissed. The definitive diagnosis was polymorphous adenocarcinoma of the labial salivary glands. Immunostaining with Ki67 was 16-30%. Polymorphous adenocarcinoma is a rare malignant neoplasm with a good prognosis, occasionally mentioned in the dental literature. A rigorous differential diagnosis is essential to plan the therapeutic approach and specify the prognosis. However, periodic evaluations allow the detection of possible recurrences and cervical metastases after the primary treatment.

Key words: lip neoplasms; adenocarcinoma; cell proliferation (source: MeSH NLM).

Resumo

No presente trabalho apresentamos um caso de adenocarcinoma polimorfo de lábio superior de rara localização onde analisamos seu padrão histológico e avaliamos com Ki67 a capacidade de crescimento tumoral por meio do índice de proliferação celular, que marca a proporção de células incluídas no ciclo celular e o comportamento agressivo do tumor. Os cortes histológicos da peça tumoral foram estudados com H/E. Os epitélios tumorais foram organizados em padrões citoarquitetônicos cribriformes, papilares e tubulares. Após o estudo anatomopatológico, o diagnóstico prévio de carcinoma adenoide cístico foi descartado com diagnóstico definitivo de adenocarcinoma polimorfo de glândulas salivares labiais. A imunocoloração com Ki67 foi de 16-30%. O adenocarcinoma polimorfo é uma neoplasia maligna rara e de bom prognóstico, ocasionalmente mencionado na literatura odontológica. Um diagnóstico diferencial rigoroso é essencial para planejar sua abordagem terapêutica e especificar seu prognóstico. Os pacientes têm um bom prognóstico. Entretanto, avaliações periódicas permitem detectar possíveis recidivas e metástases cervicais após o tratamento primário.

Palavras-chave: neoplasias labiais; adenocarcinoma; proliferação de células (fonte: DeCS BIREME).

Introducción

El adenocarcinoma polimorfo (ICD-O code 8525/3) es un cáncer raro definido por la Organización Mundial de la Salud (OMS) como un tumor epitelial maligno con uniformidad citológica, diversidad morfológica y un patrón de crecimiento infiltrativo¹. El término polimorfo se refiere a sus diversos patrones

estructurales, lobular, trabecular, microquístico o cribiforme, sólido y quístico-papilar^{1,2}.

Batsakis et al., Freedman y Lumerman fueron los primeros investigadores en describirlo en el año 1983 como un adenocarcinoma salival específico³. Más tarde, Evans y Batsakis lo denominaron adenocarcinoma polimorfo de bajo grado⁴. Esta entidad fue reconocida por la OMS en 1991⁵. Sin embargo, en su "WHO Classification of Head and Neck Tumours" del año 2017, esta Organización lo reclasificó como adenocarcinoma polimorfo, omitiendo el término "bajo grado" debido al comportamiento clínico agresivo de algunos de estos tumores^{1,2}.

Es el segundo tumor maligno más común de glándulas salivales intraorales. Katabi y Xu⁶ y Ortega et al.⁷, citan que su localización primaria en las glándulas salivales menores es superior al 90%, principalmente en el paladar y muy raramente en el labio superior⁸. Otras localizaciones menos frecuentes incluyen la base de la lengua, la mucosa oral, el tracto nasosinusal, orofaringe y nasofaringe. En aproximadamente 3% de los casos aparece en las glándulas salivales mayores, particularmente en la parótida. Se han descrito además casos en glándulas submandibular y sublingual^{6, 9-11}.

En el presente trabajo presentamos un caso de adenocarcinoma polimorfo de labio superior de rara localización, donde analizamos su patrón histológico y evaluamos con Ki67 la capacidad de crecimiento tumoral por medio del índice de proliferación celular, que marca la proporción de las células incluídas en el ciclo celular y el comportamiento agresivo del tumor.

Caso clínico

Un paciente varón de 79 años, con antecedentes de tabaquismo desde la adolescencia, consultó a un odontólogo por leves molestias en una lesión en el lado derecho del labio superior de 2 años de evolución. El profesional le realizó una biopsia incisional con diagnóstico de carcinoma adenoide quístico. Fue derivado en octubre de 2021 a la Fundación de Cabeza y Cuello (FUNDACYC) de la ciudad de Córdoba.

En el examen clínico realizado en FUNDACYC

se palpó un nódulo levemente doloroso y de consistencia dura localizado en la parte mucosa del labio superior, con dimensiones aproximadas de 1 x 2 cm. En la zona central presentaba una cicatriz y una ulceración. No se palparon adenopatías satélites.

Se realizó la escisión quirúrgica del tumor bajo anestesia local con márgenes de seguridad (Figura 1 A, B y C). La evolución del paciente fue satisfactoria. Luego del estudio anatomopatológico de la pieza quirúrgica se descartó el diagnóstico previo de carcinoma adenoide quístico con un diagnóstico definitivo de adenocarcinoma polimorfo de glándulas salivales labiales.

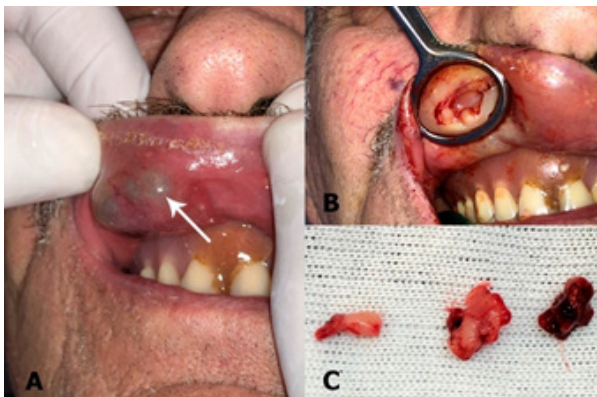


Figura 1. Adenocarcinoma polimorfo de labio superior. A. Localización del tumor (flecha), motivo de la consulta. B. Escisión quirúrgica. C. Pieza anatómica extraída.

Macroscópicamente se examinó un fragmento de mucosa parda que medía 2,3 x 1,5 x 1,5 cm cuya región paracentral presentaba un área superficial ligeramente deprimida. Al corte, subyacente a dicha área, se reconoció una zona ligeramente nodular pardo-amarillenta que medía 0,7 x 0,6 cm. La lesión distaba 0,5 cm del margen quirúrgico más próximo.

Los cortes histológicos se analizaron con H/E. Mostraron una mucosa con epitelio escamoso estratificado con signos de acantosis y vacuolización. La lámina propia estaba ocupada por una proliferación de islotes celulares, de forma y tamaño variables. Estos islotes estaban constituidos por un solo tipo celular, los epitelocitos tumorales con moderada eosinofilia citoplasmática y uniformidad nuclear. Eran pequeños, con cromatina laxa y nucléolos únicos y pequeños. Estas células se organizaban en patrones citoarquitectónicos cribiforme, papilar y tubular (Figura 2 A). El desarrollo del patrón cribiforme resultó

predominante. Se observaron pseudoquistes cuyas luces estaban revestidas por células con una morfología nuclear uniforme. Las áreas quístico-papilares no eran predominantes (Figura 2 A). Las estructuras tubulares aparecían aisladas o dispuestas en pequeños grupos cuya luz estaba tapizada por una capa de células cuboideas bajas con algunos núcleos hiper-cromáticos.

En el estroma se observaron áreas de tejido conectivo denso con proliferación fibroblástica y otras hialinizadas o de aspecto mucosalino, congestión vascular, extravasación eritrocitaria, macrófagos cargados con hemosiderina e infiltrado inflamatorio mononuclear con frecuentes células gigantes eosinofílicas multinucleadas de tipo cuerpo extraño (Figura 2 B y C). No se observaron mitosis, células atípicas, necrosis ni invasión perineural. La lesión estaba parcialmente rodeada por una gruesa banda de tejido conectivo colágeno. En profundidad se observaron miocitos estriados sin atipias. Los márgenes quirúrgicos estaban libres de lesión.

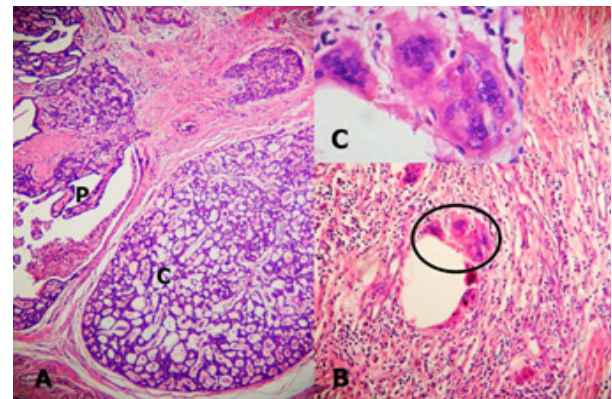


Figura 2. Adenocarcinoma polimorfo de labio superior. A. Menor aumento se observan en la imagen los patrones estructurales quístico-papilar (P) y cribiforme (C). Coloración H/E. Objetivo 40x. B. Estroma con células gigantes multinucleadas tipo cuerpo extraño. Coloración H/E. Objetivo 10x. C. En el inset se observa un detalle a mayor aumento de la Figura 2 B. Objetivo 40x.

Para la interpretación de la inmunomarcación con Ki67 seguimos el St. Gallen Consensus de 2009, que clasifica a los tumores como de baja, intermedia y alta proliferación con un índice de marcación de $\leq 15\%$, 16-30% y $>30\%$, respectivamente. La evaluación se realizó en campos a mayor aumento contando el número total de células y las células (núcleos) marcadas. Luego se aplicó la fórmula células marca-

das/células totales por 100 para la obtención del índice proliferativo de la lesión. La inmunomarcación con Ki67 (Figura 3 A y B) fue de 16-30% (proliferación intermedia).

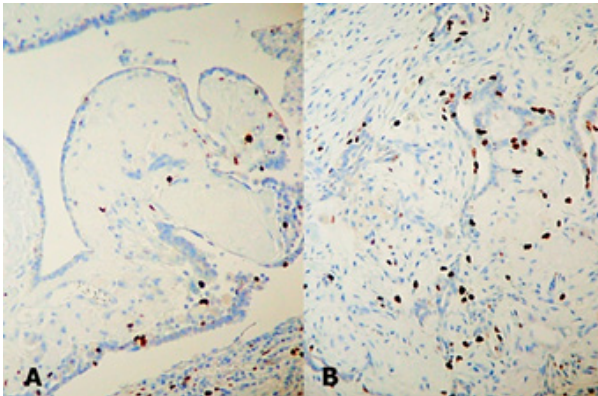


Figura 3. Adenocarcinoma polimorfo de labio superior. Inmuno-histoquímica. A. Zona quístico-papilar. Marcación Ki67. Objetivo 10x. B. Zona cribiforme. Marcación Ki67. Objetivo 10x.

Discusión

Los carcinomas de las glándulas salivales son lesiones relativamente poco comunes, con una amplia diversidad histológica, aún dentro de un mismo tumor¹².

La primera edición de la clasificación histológica de los tumores de las glándulas salivales fue publicada por la OMS en el año 1972. La identificación de nuevas categorías tumorales impuso su revisión y la aparición de la segunda edición en 1991. La OMS comenzó a diferenciar los tumores salivales no sólo por su estructura histológica sino también por su pronóstico y tratamiento incorporando nuevos tumores y eliminando otros¹³⁻¹⁵.

En 2017¹, la OMS reclasificó el adenocarcinoma polimorfo de bajo grado como adenocarcinoma polimorfo e incluyó dentro de la descripción de este tumor el subtítulo adenocarcinoma cribiforme de glándulas salivales menores, lo que produjo grandes controversias en el ambiente científico. Las mismas surgieron debido a que hay diferencias primordiales en su comportamiento clínico^{2,5,14,16}.

La OMS describe una variante cribiforme, primero diagnosticada en la base de la lengua y posteriormente en otras localizaciones anatómicas de las glándulas salivales menores. Además, menciona que en algunas publicaciones se la considera como

una categoría tumoral aparte. No obstante, otros autores sostienen que este fenotipo se debe considerar como una característica especial dentro de la variedad morfológica del adenocarcinoma polimorfo^{1,17-19}. Vander Poorten et al.¹⁶, destacan las principales diferencias entre el adenocarcinoma polimorfo de bajo grado, al que han denominado adenocarcinoma polimorfo variante clásica y el adenocarcinoma cribiforme de las glándulas salivales menores. El primero pocas veces produce metástasis mientras que el segundo desarrolla metástasis en los nodos linfoides del cuello, es más agresivo y sus alteraciones genéticas son parcialmente diferentes. Según Chatura⁴, el adenocarcinoma polimorfo tiene un potencial de malignidad de bajo grado y las metástasis regionales son mínimas y en el resto del organismo muy raras. Finalmente, Vander Poorten et al.¹⁶, consideran que se necesitan más evidencias para concluir definitivamente si el adenocarcinoma cribiforme es una neoplasia diferente o está incluida en la gradación del adenocarcinoma polimorfo.

Por otro lado, en los tumores malignos de las glándulas salivales la proliferación celular es superior cuando se la compara con los tumores benignos. Además, es importante establecer el grado de multiplicación celular para orientarnos sobre el pronóstico y agresividad de los subtipos histológicos de los tumores malignos en los que se observa una relación directa entre el grado de la lesión y el porcentaje de células marcadas con el anticuerpo Ki67, como sucede en el carcinoma mucoepidermoide²⁰⁻²².

Según lo reportado por algunos autores, el índice proliferativo del adenocarcinoma polimorfo es bajo, lo que se asocia a un buen pronóstico. Para Vander Poorten et al.¹⁶, Metin et al.²³ y Ortega et al.⁷ este índice generalmente es inferior al 5%. Sin embargo, en otros estudios se encontraron índices superiores. Nakasone et al.¹¹, publicaron un caso localizado en la glándula sublingual con un índice proliferativo de 8 a 14% y Rajan et al.¹⁰, encontraron una marcación del 10 al 12% en un caso diagnosticado en la glándula submandibular. Katabi y Xu⁶, consideran que el índice proliferativo del adenocarcinoma polimorfo es típicamente bajo, menor al 10%. No obstante, un índice Ki67 elevado se puede encontrar en un 10 a 20% de los casos.

Skálová et al.²⁴, estudiaron 22 casos de adenocarcinoma polimorfo de bajo grado y 20 casos de carcinoma adenoide quístico y encontraron que el primer tumor tenía un rango de positividad de 0,2 a 6,4% y el segundo tumor de 11,3 a 56,7%. Estos autores concluyen que el anticuerpo Ki67 es una herramienta suplementaria de utilidad para casos en los que resulta difícil diferenciar estos tumores.

La fracción de crecimiento del tumor hallado en nuestro paciente se evaluó con el anticuerpo contra el antígeno Ki67, siguiendo la escala de Li et al.²¹ y se obtuvo una positividad de grado intermedio (16 a 30%) lo que nos indica que se debe realizar un seguimiento periódico del paciente ya que ocurren además 9 a 26% de casos de recurrencia local y metástasis después de un período de 5 a 10 años²⁵.

La invasión perineural es reconocida como un indicador de diseminación tumoral^{4,26}. Katabi y Xu⁶, consideran que el neurotropismo es un rasgo característico del adenocarcinoma polimorfo y reportan que se observa en el 60 a 75% de los casos. Sin embargo, nosotros no hemos encontrado esta característica en el material histopatológico analizado.

El tratamiento de elección de esta neoplasia es su resección quirúrgica completa cuando presenta márgenes negativos. Se aconseja la radioterapia postoperatoria en los casos de tumores primarios muy extensos, con márgenes quirúrgicos comprometidos, invasión perivascular y/o perineural o cuando se encuentran metástasis regionales¹⁶.

El diagnóstico diferencial de esta patología incluye otros tumores que se pueden localizar en las glándulas salivales menores como el adenoma pleomórfico y el carcinoma adenoide quístico. Como describen McHugh et al.²⁵, el adenoma pleomórfico de las glándulas salivales menores carece de una cápsula, pero su crecimiento no es infiltrativo. Además, una característica típica de este tumor es la presencia de un estroma con áreas de metaplasia condromixoide, que no se observa en el adenocarcinoma polimorfo. Otro rasgo es la ausencia de invasión perineural y la presencia de dos fenotipos celulares, los epitelios y mioepitelios que contrastan con la uniformidad celular del adenocarcinoma polimorfo.

Además, en el adenoma polimórfico predominan estructuras ductales y pseudoglandulares²⁷.

La presencia de áreas cribiformes y una manifiesta invasión perineural pueden inducir a diagnosticar un adenocarcinoma polimorfo como carcinoma adenoide quístico. Por el contrario, en este último tumor no se desarrollan áreas con crecimiento quístico papilar y es particularmente bifásico, con dos tipos celulares, epitelios con núcleos hiper cromáticos y angulados y mioepitelios abundantes, a diferencia del adenocarcinoma polimorfo, donde se diagnostican sólo epitelios con núcleos uniformes con cromatina laxa y pequeños nucléolos. Speight y Barret²⁸, enfatizan sobre las dificultades diagnósticas entre estos tres tumores cuando el tamaño de las biopsias es pequeño por lo que se debe recurrir a la inmunohistoquímica para lograr resultados más certeros.

Se concluye que: El adenocarcinoma polimorfo es una neoplasia maligna rara de buen pronóstico, ocasionalmente mencionada en la literatura estomatológica. Se localiza predominantemente en las glándulas salivales menores de la cavidad oral. Su diagnóstico se establece después de una biopsia. Un diagnóstico diferencial riguroso es esencial para programar no sólo su abordaje terapéutico sino también para precisar su pronóstico.

En general, los pacientes tratados por adenocarcinoma polimorfo tienen un buen pronóstico. Sin embargo, las evaluaciones periódicas permitirán detectar eventuales recurrencias y metástasis cervicales a posteriori del tratamiento primario.

Referencias bibliográficas

1. El-Naggar AK, Chan JKC, Takata T, Grandis JR, Sliotweg PJ. The fourth edition of the head and neck World Health Organization blue book: editors' perspectives. *Hum Pathol.* 2017;66:10-12. doi: 10.1016/j.humpath.2017.05
2. Mimica X, Katabi N, McGill MR, Jay A, Karassawa Z, Zano D, Shah P, et al. Polymorphous adenocarcinoma of salivary glands. *Oral Oncol.* 2019; 95: 52-58. doi: 10.1016/j.oraloncology.2019.06.002
3. Ellis GL, Auclair PL. Tumors of the Salivary Glands. Washington, C: American Registry of Pathology in collaboration with the Armed Forces Institute of Pathology; 2008.
4. Chatura KR. Polymorphous low-grade adenocar-

- cinoma. *J Oral Maxillofac Pathol.* 2015;19:77-82. doi:10.4103/0973-029X.157206
5. Hernandez-Prera JC. Historical Evolution of the Polymorphous Adenocarcinoma. *Head Neck Pathol.* 2019;13(3):415-422. doi: 10.1007/s12105-018-0964-9
 6. Katabi N, Xu. B. Polymorphous adenocarcinoma. *Surg Pathol.* 2021; 14(1): 127-136. Disponible en: doi.org/10.1016/j.path.2020.09.011
 7. Ortega RM, Bufalino A, Yamamoto Almeida L, Navarro CM, Caxias Travassos D, Morandín Ferrisse T, et al. Synchronous polymorphous adenocarcinoma and canalicular adenoma on the upper lip: An unusual presentation and immunohistochemical analysis. *Head Neck Pathol.* 2018; 12(1): 145-149. doi: 10.1007/s12105-017-0838-6
 8. Chaábouni S, Ayadi L, Dhoulb H, Abbés K, Khabir T, Boudawara T. Adénocarcinome polymorphe de bas grade: deux localisations palatine et labiale. *Rev Stomatol Chir Maxillofac.* 2008;109(3):178-182. Disponible en: <https://www.em-consulte.com/article/173843/adenocarcinome-polymorphe-de-bas-grade-deux-locali>
 9. Khosla D, Verma S, Gupta N, Punia R-S, Kaur G, Pandey A-K, Dimri K. Polymorphous low-grade adenocarcinoma of the parotid in a teenager. *Iran J Otorhinolaryngol.* 2017;29(94): 299-302. Disponible en: <https://www.ncbi.nlm.nih.gov/pmc/articles/PMC5610380/pdf/ijo-29-299.pdf>
 10. Rajan S, Kumar Singh A, Qayoom S, Niranjana P, Chakrabarti D. Polymorphous adenocarcinoma of the submandibular gland. *BMJ Case Rep.* 2021; 14: e244218. doi: 10.1136/bcr-2021-244218
 11. Nakasone T, Matsuzaki A, Tamasiro K, Sunagawa N, Goto S, Hirano F, Makishi S, Matayoshi A. Polymorphous adenocarcinoma of the sublingual gland: a case report and literature review. *J Oral Maxillofac Surg Med Pathol.* 2021; 33(5): 561-567. Disponible en: doi.org/10.1016/j.ajoms.2021.02.014
 12. Avila Uliarte RE, Samar Romani ME, Corball de Santiago GA, Fonseca Acosta IB. Carcinoma mucoepidermoide de la base de la lengua: presentación de dos casos de localización infrecuente. *Patología Rev Latinoamer.* 2015;53(4):207-211. Disponible en: <http://www.revista-patologia.com/content/250319/2015-4/02-Avila.pdf>
 13. Seifert G, Sobin LH. The World Health Organization's Histological Classification of Salivary Gland Tumors. A commentary on the second edition. *Cancer.* 1992;70(2):379-85. doi: 10.1002/1097-0142(19920715)70:2<379::aid-cn-cr2820700202>3.0.co;2-c
 14. Seethala RR, Stenman G. Update from the 4th edition of the World Health Organization of head and neck tumours: Tumors of the salivary glands. *Head Neck Pathol.* 2017;11:55-67. Disponible en: doi.org/10.1007/s12105-017-0795-0
 15. García Esst PE, Samar Romani ME, Avila Uliarte RE, Corball de Santiago GA, Fonseca Acosta IB, Fernández Calderón JE. Carcinoma del conducto salival: estudio clínico/patológico e inmunohistoquímico de 5 casos. *J health med sci.* 2021;7(1):15-23. Disponible en: https://www.researchgate.net/publication/350589623_Carcinoma_del_conducto_salival_estudio_clinicopatologico_e_inmunohistoquimico_de_5_casos
 16. Vander Poorten V, Triantafyllou A, Skálová A, Stenman G, Bishop JA, Hauben E, et al. Polymorphous adenocarcinoma of the salivary glands: reappraisal and update. *European Arch Oto-Laryngol.* 2018; 275(7):1681-1695. doi: 10.1007/s00405-018-4985-5
 17. Michal M, Skálová A, Simpson RH, Raslan WF, Curík R, Leivo I, et al. Cribriform adenocarcinoma of the tongue: a hitherto unrecognized type of adenocarcinoma characteristically occurring in the tongue. *Histopathology.* 1999; 35(6):495-501. doi: 10.1046/j.1365-2559.1999.00792.x
 18. Skálová A, Sima R, Kaspirkova-Nemcova J, Simpson RH, ElMBERGUER G, Leivo I, DiPalma S, et al. Cribriform adenocarcinoma of minor salivary gland origin principally affecting the tongue: characterization of new entity. *Am J Surg Pathol.* 2011; 35(8):1168-1176. doi: 10.1097/PAS.0b013e31821e1f54
 19. Xu B, Aneja A, Ghossein R, MD, Katabi N. Predictors of outcome in the phenotypic spectrum of polymorphous low-grade adenocarcinoma (PLGA) and cribriform adenocarcinoma of salivary gland (CASG): A retrospective study of 69 patients. *Am J Surg Pathol.* 2016;40(11):1526-1537. doi:10.1097/PAS.0000000000000705
 20. Avila RE, Samar ME, Fonseca I, Olmedo L, Asís OG, Ferraris R. Carcinoma mucoepidermoide de glándulas salivales: Factores pronósticos histológicos e inmunohistoquímicos. *Int J Morphol.* 2011; 29(2):455-462. Disponible en: <http://dx.doi.org/10.4067/S0717-95022011000200026>
 21. Li LT, Jiang G, Zheng JN. Ki67 is a promising molecular target in the diagnosis of cancer. *Mol Med Rep.* 2015;11(3):1566-1572. doi: 10.3892/mmr.2014.2914
 22. Samar ME, Avila RE, Ferraris RV, García PE, Fonseca IB, Fernández JE, Gomez Rosso MA, Ferraris F. Carcinoma de células acinares de glándulas salivales: estudio clínico e histopatológico de 12 casos. *Rev Fac Odont* 2021; 31 (3). doi: 10.25014/revfacodont271.2020.31.3.12
 23. Metin M, Dogan S, Yazici H, Soy FK, Dilci A, Avcu M, Fidan V. Polymorphous low-grade adenocarcinoma of hard palate. *J Transl Sci.* 2018; 4(1): 1-3. doi: 10.15761/

JTS.1000208

24. Skálová A, Simpson RHW, Lehthonen H, Leivo I. Assessment of proliferative activity using the MIB1 antibody helps to distinguish polymorphous low-grade adenocarcinoma from adenoid cystic carcinoma of salivary glands. *Pathol Res Pract.* 1997; 193(10):695-703. doi:10.1016/s0344-0338(97)80029-5

25. McHugh JB, Visscher DW, E. Barnes L. Update on selected salivary gland neoplasms. *Arch Pathol Lab Med.* 2009;133(11):1763-1774. doi: 10.5858/133.11.1763

26. Melgarejo da Rosa M, Sampaio MC, Cavalcanti Santos RV, Sharjeel M, Araújo C, Galdino da Rocha Pitta M, Pereira MC, Barreto de Melo Regio MJ. Unveiling the pathogenesis of perineural invasion from the perspective of neuroactive molecules. *Biochem Pharm.* 2021; 188:114547. doi: 10.1016/j.bcp.2021.114547

27. Samar ME, Avila RE. *Glosario de Histopatología: tumores epiteliales de las glándulas salivales.* 5° edición. Córdoba: Samar ediciones; 2020.

28. Speight PM, Barret AM. Salivary gland tumours: diagnostic challenges and an update on the latest WHO classification. *Diag Histopathol.* 2020; 26(4): 147-158. Disponible en: <https://doi.org/10.1016/j.mpdhp.2020.01.001>

Cumplimientos de estándares éticos: Este trabajo es parte del proyecto “La matriz extracelular y el componente mioepitelial de los tumores epiteliales de glándulas salivales humanas: estudio estructural, histoquímico e inmunohistoquímico” aprobado por el Comité de Ética del Hospital Nacional de Clínicas. Universidad Nacional de Córdoba. Argentina (Registro 188/14). Informe del comité: La investigación cumple con las disposiciones y regulaciones provinciales y nacionales que salvaguardan los derechos de los participantes en investigación clínica.