

# Utilización de lidocaína en la constipación de caninos

López, J.E.<sup>1</sup>; Guaimás Moya, L.E.<sup>2</sup>; Báez, A.D.<sup>1</sup>; Lockett, M.B.<sup>1</sup>; Maidana, R.<sup>3</sup>

<sup>1</sup>Hospital de Clínicas, <sup>2</sup>Cátedra de Cirugía y Anestesiología, <sup>3</sup>Cátedra de Clínica de Pequeños Animales, Facultad de Ciencias Veterinarias, UNNE, Sargento Cabral 2139, Corrientes (3400), Argentina. Tel/Fax 03783-425753. E-mail: tecquir@vet.unne.edu.ar

## Resumen

**López, J.E.; Guaimás Moya, L.E.; Báez, A.D.; Lockett, M.B.; Maidana, R.: Utilización de lidocaína en la constipación de caninos.** *Rev. vet.* 18: 2, 117-119, 2007. La constipación es una afección de difícil tratamiento debido a la diversidad de etiologías y a la probabilidad de fracaso al aplicar las medidas correctivas clásicas. El objetivo de este trabajo fue investigar la efectividad de un tratamiento alternativo para resolver la constipación del canino, basado en el uso endovenoso del clorhidrato de lidocaína, droga con efectos procinéticos a nivel intestinal. Se emplearon diez pacientes de diferente peso, raza y edad, los que fueron sometidos a examen clínico completo y estudios complementarios para confirmar el diagnóstico de constipación. Los caninos fueron tratados vía EV con clorhidrato de lidocaína al 2%, a dosis de 6 mg/kg de peso vivo (0,3 ml/kg). En todos los casos se restableció la motilidad intestinal; seis animales defecaron a las 12 horas, dos a las 18 horas y los dos restantes a las 24 horas posteriores a la aplicación de la droga. Los resultados indican que el tratamiento con clorhidrato de lidocaína al 2% por vía endovenosa, a dosis de 6 mg/kg de peso vivo, resultó efectivo para el tratamiento de esta patología.

**Palabras claves:** perro, constipación, lidocaína, efectividad.

## Abstract

**López, J.E.; Guaimás Moya, L.E.; Báez, A.D.; Lockett, M.B.; Maidana, R.: Use of lidocaine in canine constipation.** *Rev. vet.* 18: 2, 117-119, 2007. Constipation is a disease of difficult treatment due to its etiological diversity and to the probability of failure when using the corrective classic measures. The objective of this trial was to investigate the effectiveness of an alternative treatment for canine constipation, based on the use of i.v. lidocaine chlorhydrate, a drug with intestinal prokinetic effect. The assay was carried out on ten patients from different liveweight, breed, and age, which were submitted to a complete clinical examination and complementary studies to confirm constipation. Dogs were treated with a dose of 2% lidocaine chlorhydrate, 6 mg/kg i.v. (0,3 ml/kg). In all the cases, intestinal motility was reestablished; six animals defecated 12 hours after drug administration, two after 18 hours and the remaining two after 24 hours. Results indicate that 2% lidocaine chlorhydrate at a dose of 6 mg/kg i.v., was an effective treatment for constipation.

**Key words:** dog, constipation, lidocaine, effectiveness.

## INTRODUCCIÓN

La constipación (estreñimiento) se define como la defecación infrecuente o ausente y está caracterizada por esfuerzo defecatorio y retención de heces secas y duras en colon y recto. La obstipación es la constipación intratable, en la cual la impactación fecal a lo largo del recto y colon es tan marcada que no puede producirse la defecación<sup>4</sup>. La constipación resulta difícil de ser tratada efectivamente debido a su patogenia, ya que puede ser motivada por la dieta, cambio de ambiente o hábitat, defecación dolorosa,

obstructiva, neurogénica, metabólica, endocrina y otras etiologías<sup>2</sup>.

El megacolon puede ser secundario a las obstrucciones mecánicas y funcionales que impiden la defecación por períodos prolongados. La dilatación colónica grave prolongada por cualquier causa disrumpe los patrones motores coordinados responsables del almacenamiento y evacuación de las heces. La degeneración del músculo liso redundará en un colon flácido dilatado<sup>4,5</sup>. El estreñimiento es el signo clínico predominante en los animales con megacolon. Si se desarrolla la constipación intratable (obstipación), puede haber deshidratación, debilidad y vómito. Anorexia, pérdida de peso y pelaje de mala calidad son signos comunes en casos de larga duración.

En la mayoría de los tratamientos con supositorios, el animal no responde y deben administrarse enemas y restaurar el balance hidroelectrolítico para generar la evacuación de las heces. En los animales obstipados, suele ser necesaria la remoción manual de las heces con el paciente anestesiado.

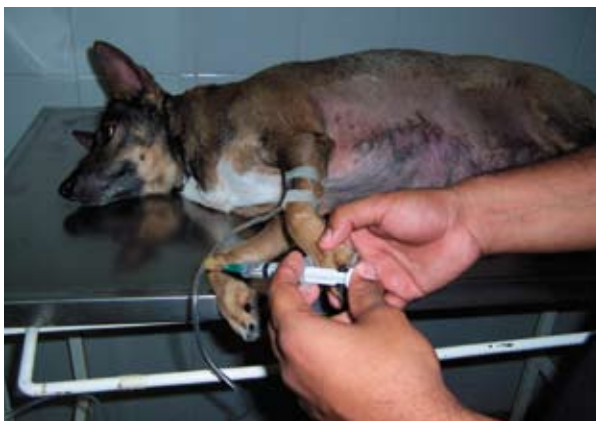El manejo médico a largo plazo de la constipación del canino consiste en modificaciones dietéticas combinadas con laxantes y administración periódica de enemas<sup>1,3</sup>. Lamentablemente, muchos casos de megacolon adquiridos no son manejables con terapia médica<sup>3,12</sup>. Los episodios recurrentes de estreñimiento y obstipación son comunes.

Aun cuando la causa subyacente se identifique y trate, los cambios funcionales en el colon dilatado suelen ser irreversibles. En otras oportunidades se puede recurrir a la utilización de procinéticos como cisapride<sup>14</sup>.

El clorhidrato de lidocaína (lignocaína) es un anestésico local y agente antiarrítmico utilizado en veterinaria, aplicándose en forma reciente como agente procinético en equinos, especialmente para la prevención y tratamiento del íleo postoperatorio y daños por reperusión. Aparentemente, esta droga desarrolla ciertos efectos potenciadores sobre la motilidad intestinal en los pacientes con íleo postoperatorio. El mecanismo de dicha acción no es bien conocido, pero tal vez resida simplemente en el bloqueo de la hipertonia simpática. La lidocaína demostró además ser un supresor de especies de oxígeno reactivo y peroxidantes lipídicos<sup>10</sup>. Observaciones similares fueron realizadas por algunos autores utilizando la vía de administración endovenosa en equinos, constatando además un efecto inhibitor de la función neutrofilica y una disminución del proceso inflamatorio a nivel intestinal<sup>7,8,11</sup>.

La dosis recomendada del clorhidrato de lidocaína es de 2 a 8 mg/kg de peso vivo EV lenta, o infusión EV rápida de 0,8 mg/kg/minuto para conversión rápida de taquicardia ventricular inestable<sup>13</sup> o la dosis de 6 mg/kg administrada por vía epidural como droga anestésica regional<sup>9</sup>.

Es necesario hallar el tratamiento médico adecuado para la constipación del canino, considerando el tratamiento quirúrgico como última opción. Durante 2005, en el Hospital de Clínicas de nuestra Facultad



**Figura 1.** Momento de la administración endovenosa de clorhidrato de lidocaína al 2%.

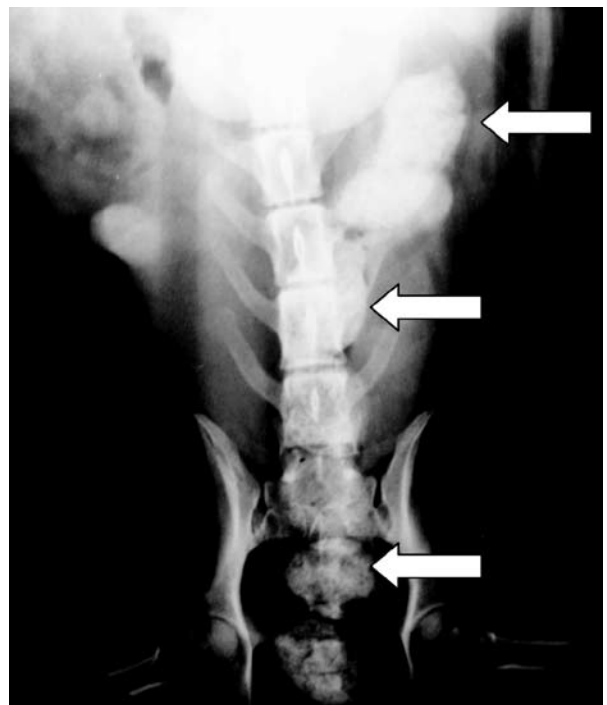
de Ciencias Veterinarias se atendieron 3.125 pacientes caninos; el 51,36% (1.605 animales) reveló patologías gastrointestinales, de las cuales 185 (11,53%) correspondieron a pacientes con padecimiento de constipación. Ello motivó la puesta en marcha de un proyecto de investigación, parte de cuyos resultados son detallados en esta publicación.

El objetivo del trabajo fue instrumentar un tratamiento alternativo para la resolución de la constipación del canino, en este caso evaluando la efectividad de la utilización de clorhidrato de lidocaína como droga procinética, en pacientes donde la terapia habitual con supositorios, enemas o remoción manual de las heces no hubieren dado resultados satisfactorios.

## MATERIAL Y MÉTODOS

Se utilizaron diez caninos que padecían constipación, cinco machos y cinco hembras, tres de raza pastor alemán y siete indefinidas, de diferente peso, con un rango de edad entre 3 y 10 años. Fueron seleccionados a partir de animales con padecimiento espontáneo de constipación que acudieron al Hospital de Clínicas antes mencionado y consultorios privados de la ciudad de Corrientes (Argentina).

Cada paciente fue apropiadamente identificado y sometido a examen objetivo general, confrontando los datos anamnésticos con el estado de nutrición, aspecto general, conjuntivas y mucosas aparentes, temperatura rectal, fascie, actitudes, conformación, constitución, temperamento y estado de hidratación. El aparato digestivo fue objeto de minuciosa exploración, efectuándose inspección, palpación, tacto rectal y auscultación.



**Figura 2.** Radiografía simple de abdomen. Incidencia ventrodorsal. Se observa la presencia de fecalomas localizados en colon descendente y recto (flechas).

También se evaluaron otros parámetros como frecuencia cardíaca, tiempo de llenado capilar y frecuencia respiratoria. Los estudios complementarios incluyeron hemograma, calcemia, fosfatemia, glucemia, uremia, creatinemia, actividades séricas de ALP y ALT, así como urianálisis completo. Por último, se efectuaron radiografías simples de abdomen.

Fueron excluidos del ensayo aquellos pacientes con patologías obstructivas extraluminales (p.ej.: estrechez del canal pélvico, hipertrofia prostática, tumores pélvicos) y patologías obstructiva intraluminales (p.ej.: tumores colónicos y rectales).

Los caninos fueron tratados con clorhidrato de lidocaína al 2%, utilizando la vía de administración endovenosa (Figura 1), a dosis de 6 mg/kg de peso vivo (0,3 ml/kg). Para ello se procedió al rasurado del antebrazo en correspondencia a la vena cefálica antebraquial, se colocó un catéter intravenoso (abocath), obteniendo una vía permeable para realizar una perfusión de solución fisiológica y administración de la droga en forma lenta, teniendo en cuenta que la administración rápida daría lugar a efectos hipotensivos.

## RESULTADOS Y DISCUSIÓN

El estado general de algunos pacientes con padecimiento de constipación se encontraba comprometido, revelando grados variables de desnutrición y deshidratación, así como congestión de conjuntivas y mucosas aparentes. En la mayoría de los casos se verificó la presencia de tenesmo defecatorio. Todos los pacientes presentaron taquicardia, probablemente causada por el estado de disconfort y el estímulo permanente de los receptores nociceptivos; también se constataron alteraciones de la frecuencia respiratoria. Las radiografías de abdomen revelaron la presencia de fecalomas, como muestra la Figura 2.

Los estudios de sangre y orina revelaron diversas alteraciones, destacándose algunas anemias (hematocrito de hasta 27% con 3,8 millones de eritrocitos/mm<sup>3</sup>), niveles ligeramente subnormales de calcemia (8,2 mg/dl), fosfatemia (3 mg/dl) y glucemia (0,80 g/l). En otros animales, los parámetros bioquímicos estaban considerablemente disminuidos (proteinemia: 4,6 g/dl) o aumentados (glucemia: 1,10 g/l, uremia: 1,50 g/l, creatinemia: 22,3 mg/l y ALP: 210 UI/l). Algunas muestras de orina revelaron hiperestenuria (densidad: 1,030) y glucosuria (100 mg/dl).

Después de la administración del clorhidrato de lidocaína por vía endovenosa, en todos los caninos se logró estimular la motilidad intestinal, comprobada mediante la evacuación de los fecalomas. Tales resultados son coincidentes con los obtenidos por otros investigadores en equinos, en los que se utilizó la misma droga y vía de aplicación<sup>7,8</sup>.

En seis caninos la defecación se produjo a las 12 horas, en dos a las 18 horas y en los dos restantes a las 24 horas posteriores a la aplicación de la droga. Cabe destacar que en el marco del proyecto en desarrollo, este grupo de caninos reveló una respuesta más lenta

que la mostrada por otro grupo que recibió clorhidrato de lidocaína por vía epidural<sup>6</sup>.

Se concluye que el tratamiento instaurado (clorhidrato de lidocaína al 2%, por vía endovenosa a dosis de 6 mg/kg de peso vivo), reveló acciones procinéticas aptas para el tratamiento de la constipación del canino.

**Agradecimientos.** Por su valiosa colaboración técnica, a los Dres. S. Ludueño, O. Amarilla, R. Holovate y M. López Ramos.

## REFERENCIAS

1. Bertoy RW. 1993. Megacolon. In: *Disease Mechanisms in Small Animal Surgery* (Bojrab E, Ed.), Lea & Febiger, Philadelphia, p. 262-265.
2. Burrows CF. 1989. Enfermedades médicas del colon. En: *Gastroenterología Canina y Felina* (Jones BD, Ed.), Inter-Médica, Buenos Aires, p. 211-243.
3. DeNovo RC, Bright, RM. 1992. Chronic feline constipation/obstipation. In: *Currents Veterinary Therapy* (Kirk RW, Bonagura JD, Ed.), Saunders, Philadelphia, p. 619-626.
4. DeNovo RC. 1997. Estreñimiento, tenesmo, disquecia e incontinencia fecal. En: *Tratado de Medicina Interna Veterinaria* (Ettinger SJ, Ed.), 4° ed, Inter-Médica, Buenos Aires, p. 137-145.
5. Leib MS, Matz ME. 1997. Enfermedades del intestino grueso. En: *Tratado de Medicina Interna Veterinaria* (Ettinger SJ, Ed.), 4° ed, Inter-Médica, Buenos Aires, p. 1490-1521.
6. López JE, Guaimás Moya LE, Báez AD, Lockett MB, Maidana R. 2006. Efectos de la utilización de lidocaína en constipación de caninos. Resultados preliminares. *Memorias de la Sesión de Comunicaciones Científicas y Tecnológicas de la UNNE*, Com. V011.
7. Nellgard P, Jonsson A, Bojo L, Tarnow P, Cassuto J. 1996. Small-bowel obstruction and the effects of lidocaine, atropine and hexamethonium on inflammation and fluid losses. *Acta Anaesthesiol Scand* 40: 287-292.
8. Nishina K, Mikawa K, Takao Y, Shiga M, Maekawa N, Obara H. 1998. Intravenous lidocaine attenuates acute lung injury induced by hydrochloric acid aspiration in rabbits. *Anesthesiology* 88: 1300-1309.
9. Otero PE. 2006. Administración epidural y espinal de analgésicos. En: *Dolor. Evaluación y Tratamiento en Pequeños Animales*, Inter-Médica, Buenos Aires, p. 185-204.
10. Plumb DC. 2006. *Manual de Farmacología Veterinaria*, 5° ed., Inter-Médica, Buenos Aires, p. 457-459.
11. Rimback G, Cassuto J, Wallin G, Westlander G. 1988. Inhibition of peritonitis by amide local anesthetics. *Anesthesiology* 69: 881-886.
12. Rosin E, Walshaw R, Mehlhaff C, Matthiesen D, Orsher R, Kusba J. 1988. Subtotal colectomy for treatment of chronic constipation associated with idiopathic megacolon in cats. *J Am Vet Med Assoc* 193: 850-853.
13. Ware W. 2000. *Therapy for critical arrhythmias: New advances*. The North Am Vet Conference, Orlando (Florida, USA).
14. Willard MD. 2005. Sistema digestivo: enfermedades intestinales. En: *Medicina Interna de Animales Pequeños* (Nelson R, Couto C Ed.), 3° ed, Inter-Médica, Buenos Aires, p. 459-498.