

Descripción anatómica del esqueleto apendicular del carpincho (*Hydrochoerus hydrochaeris*)

Bode, F.F.; Cao, J.A.; Resoagli, J.M.; Fernández, J.A.; Llano Laiseca, E.

Cátedra de Anatomía I, Facultad de Ciencias Veterinarias, Universidad Nacional del Nordeste, Sargento Cabral 2139, Corrientes (3400), Argentina. Tel. 379-4425753. E-mail: anato@vet.unne.edu.ar

Resumen

Bode, F.F.; Cao, J.A.; Resoagli, J.M.; Fernández, J.A.; Llano Laiseca, E.: Descripción anatómica del esqueleto apendicular del carpincho (*Hydrochoerus hydrochaeris*). Rev. vet. 25: 1, 21-26, 2014. El “carpincho” es una de las especies autóctonas del nordeste argentino y asume importancia económica, evidenciada por los numerosos programas nacionales y regionales para su explotación. La información anatómica sobre el esqueleto apendicular de esta especie es escasa. El objetivo de este trabajo fue describir los huesos de las extremidades (esqueleto apendicular) del *Hydrochoerus hydrochaeris*, ordenados topográficamente de proximal a distal, utilizando la nomenclatura anatómica veterinaria, así como compararlos con los de otras especies. Los huesos se obtuvieron por maceración, siendo luego tratados con hipoclorito de sodio al 20%. Las descripciones anatómicas se avalaron con registros fotográficos. El análisis osteológico apendicular comprendió cuatro segmentos, tanto para miembros anteriores (escápula, brazo, antebrazo, mano) como posteriores (coxal, muslo, pierna, pie), los cuales revelaron particularidades osteológicas propias de la especie. Se espera que los estudios anatómicos de *H. hydrochaeris* contribuyan a mejorar su manejo sanitario y productivo.

Palabras clave: *Hydrochoerus hydrochaeris*, anatomía, esqueleto apendicular.

Abstract

Bode, F.F.; Cao, J.A.; Resoagli, J.M.; Fernández, J.A.; Llano Laiseca, E.: Anatomical description of the appendicular skeleton of the “capybara” (*Hydrochoerus hydrochaeris*). Rev. vet. 25: 1, 21-26, 2014. The “capybara” is a native species of economic importance from Northeastern Argentina, with both national and regional animal production programs destined to enhance meat and fur production. The anatomical information about the appendicular skeleton of this species is scarce. The aims of this study were to describe the limb bones (appendicular skeleton) of *Hydrochoerus hydrochaeris* topographically sorted from proximal to distal (based on the veterinary anatomical nomenclature) and to describe the particular shape of each region. The bones were obtained by maceration using 20% sodium hypochlorite. The anatomical descriptions were photographically recorded. Osteologic analysis of the appendicular skeleton involved four segments both from thoracic (scapula, arm, forearm, hand) and pelvic limbs (hip bone, thigh, leg, foot), that revealed osteological peculiarities of the species. It is expected that anatomical studies of *H. hydrochaeris* will help to improve their health and production management.

Key words: *Hydrochoerus hydrochaeris*, anatomy, appendicular skeleton.

INTRODUCCIÓN

La fauna silvestre tiene un potencial multipropósito (alimenticio, artesanal, comercial, medicinal y ecológico) para la población rural del nordeste argentino. Una de las especies autóctonas de la zona es el “carpincho” (*Hydrochoerus hydrochaeris*), también conocido con los apelativos “capibara” y “chigüire”, siendo el roedor de mayor talla, ampliamente distribuido en Sudaméri-

ca⁹. Su importancia económica está evidenciada por los numerosos programas de explotación, nacionales y regionales, la mayoría de ellos congruentes en que el usufructo del recurso fáunico debe desarrollarse a la par de investigaciones científicas que mejoren las condiciones de crianza, manejo sanitario y conservación de la especie².

En roedores silvestres de gran talla, la información anatómica y/o radiográfica sobre el esqueleto apendicular es escasa. En *H. hydrochaeris* se han realizado estudios sobre esqueleto axial, anatomía del tórax⁶, y en *Agouti paca* (“aguti”) se hallaron resultados de inves-

tigaciones sobre esqueleto apendicular^{7,11} y esqueleto axial¹⁰. La ausencia de datos anatómicos del esqueleto apendicular dificulta la interpretación de exámenes clínicos tornando difícil la descripción de afecciones que involucren piezas óseas.

El esqueleto apendicular de los mamíferos comprende cuatro segmentos, en ambas extremidades^{1,3-5}. En el miembro anterior: el cinturón escapular (escápula), brazo (húmero), antebrazo (radio y ulna) y mano (carpo, metacarpo y dedos: falanges y huesos sesamoides). En el miembro posterior: el cinturón pelviano (coxal), el muslo (fémur y rótula), pierna (tibia y peroné) y pie (tarso, metatarso y dedos: falanges y huesos sesamoides).

Avizorando que en *H. hydrochaeris* el estudio de las estructuras anatómicas en general y osteológicas en particular contribuirán a la profundización de su cuidado sanitario y a la optimización del manejo zootécnico y productivo, el objetivo de este trabajo fue describir anatómicamente las estructuras de su esqueleto apendicular.

MATERIAL Y MÉTODOS

Se utilizaron seis cadáveres de ejemplares adultos de *H. hydrochaeris* (cuatro machos y dos hembras), decomisados por la Dirección de Flora y Fauna de la Provincia de Corrientes y donados a la cátedra de Anatomía en la cual se realizaron los estudios. Los procedimientos utilizados fueron el desuello, eviscerado, macerado y secado. Los huesos fueron tratados con hipoclorito de sodio al 20%. Los hallazgos fueron re-

gistrados fotográficamente con cámara Kodak C 763 y la descripción se adecuó a la nomenclatura establecida en la Nómina Anatómica Veterinaria⁸.

RESULTADOS

Como en todo mamífero, el esqueleto apendicular de *H. hydrochaeris* estuvo formado por los huesos del miembro torácico y pelviano. El miembro torácico comprendió cuatro regiones: cinturón escapular, brazo, antebrazo y mano. El cinturón escapular estuvo formado por la escápula y la clavícula, unidas a las paredes laterales del torax. La escápula es alargada, con un cuello bien manifiesto. El borde craneal (margo cranealis) convexo, se continuó con el borde dorsal (margo dorsalis) y presentó un cartilago escapular pequeño. La cresta escapular fue prominente, con presencia de acromion bien desarrollado, separado en su parte distal de la cresta escapular, y terminando en dos estructuras, proceso hamatus hacia craneal y suprahamatus en caudal. El tubérculo supraglenoideo fue poco saliente y la apófisis coracoides manifiesta (Figura 1). La clavícula, como rudimento óseo, se situó en el espesor del músculo braquiocefálico, en craneal de la articulación escápulo-humeral, sin articular con el esqueleto.

El cuerpo del húmero fue comprimido lateralmente, con una convexidad craneal (cresta humeral) y a nivel del tercio medio presentó la tuberosidad deltoidea, en medial se observó una leve depresión que reemplazó a la tuberosidad teres. En la extremidad proximal, el tubérculo mayor fue muy desarrollado y desplazado hacia medial, no sobrepasando el nivel de la cabeza. En



Figura 1. Cresta escapular (1), acromion (2), proceso hamatus y suprahamatus (3 y 4).

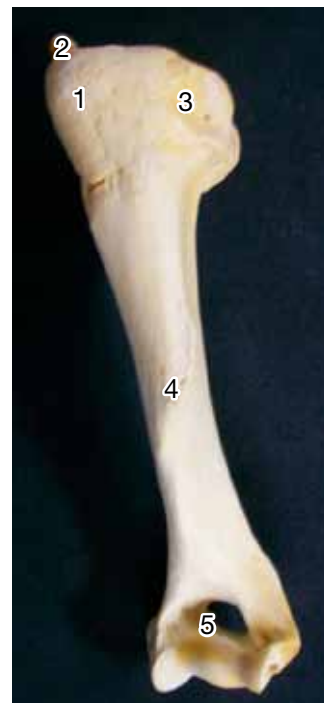

Figura 2. Húmero: tub.mayor (1), hueso sesamoides (2), fosa musc. infraespinoso (3), tub.deltoidea (4), agujero supratrocLEAR (5).

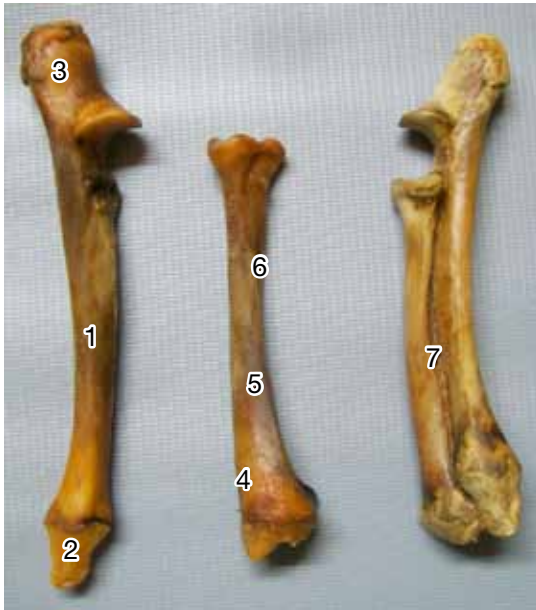

Figura 3. Ulna (1), proceso estiloides (2), olécranon (3), radio (4), cara palmar (5), surco (6), espacio interóseo (7).

el vértice presentó una carilla articular para un hueso sesamoideo del músculo supraespinoso. El tubérculo menor estuvo poco desarrollado, separado del mayor por la corredera bicipital simple (surco intertubercular). La tuberosidad infraescapular estaba reemplazada por una fosa circular. La extremidad distal estuvo compuesta por una tróclea, hacia lateral el cóndilo tendió a esbozar una segunda tróclea. Las fosas olecraneana y coronoidea se comunicaban por el agujero supratroclear (Figura 2).

Los huesos del antebrazo estaban totalmente desarrollados y se unían por medio de una sindesmosis. El radio estaba menos desarrollado que la ulna y se ubicó dorsomedialmente. En la extremidad proximal la tuberosidad radial estuvo ausente. Se observó un surco profundo y oblicuo en la cara palmar del cuerpo, destinado al ligamento interóseo; en el tercio medio-distal existió una fosa amplia y triangular que articulaba con la ulna. La cavidad glenoidea de la extremidad distal articuló con el escafolunatum y en medial se proyectó el proceso estiloides.

El extremo proximal de la ulna fue voluminoso, con una escotadura semilunar amplia. El olécranon era tricúspide. En la extremidad distal, el proceso estiloides articuló con los huesos carpo ulnar y carpo accesorio (Figura 3). Entre la ulna y el radio existió en todo el largo, un espacio interóseo. El carpo estaba constituido por ocho huesos dispuestos en dos filas, la proximal compuesta por tres huesos: el escafolunatum (carpo radial intermedio), el carpo ulnar y el carpo accesorio. El escafolunatum era el más voluminoso y medial, la superficie articular proximal era amplia y se articulaba con la tróclea distal del radio. El carpo accesorio, dirigido caudalmente formó parte de la pared lateral del

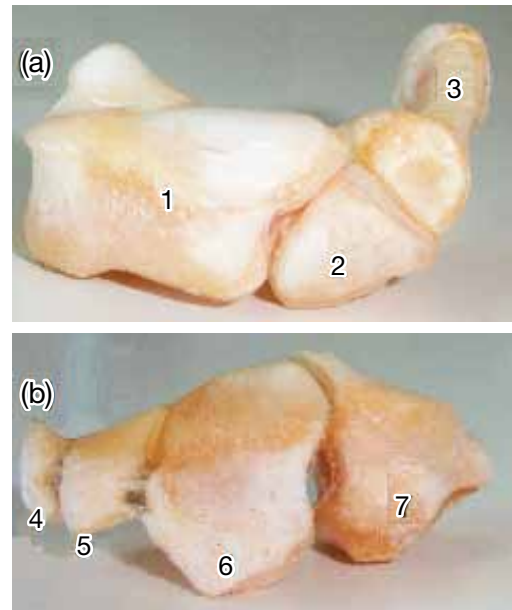


Figura 4. Carpo: (a) fila proximal, (b) fila distal, escafolunatum (1), carpo ulnar (2), carpo accesorio (3), carpianos I, II, III, IV (4, 5, 6, 7).

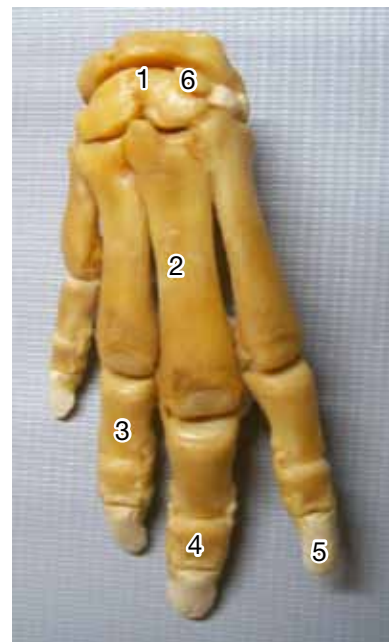

Figura 5. Mano: carpo (1), metacarpo (2), falange proximal (3), falange intermedia (4), falange distal (5), carpo central (6).

canal del carpo y representó una proyección palmar del mismo.

La hilera distal estuvo constituida por cuatro huesos, que aumentaron de tamaño de medial a lateral y fueron, en ese sentido, el carpiano I, carpiano II, carpiano III y carpiano IV. El hueso carpo central se observó entre el carpiano III y la fila proximal. Los cuatro articularon en proximal con el escafolunatum; el carpiano IV lo hizo con el carpo ulnar (Figuras 4 y 5). Existieron cinco huesos metacarpianos, de los cuales el II, III, IV y V estaban bien desarrollados. El primero

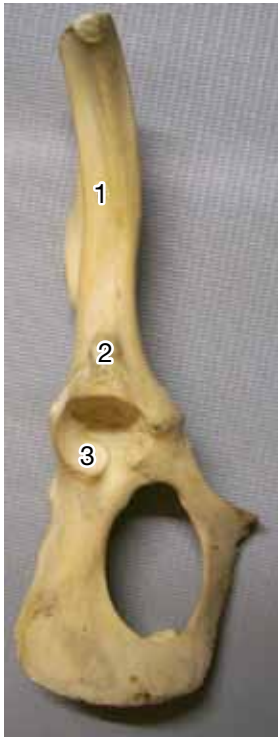

Figura 6. Coxal: cresta glútea (1), tubérculo para recto femoral (2), cavidad acetabular (3).

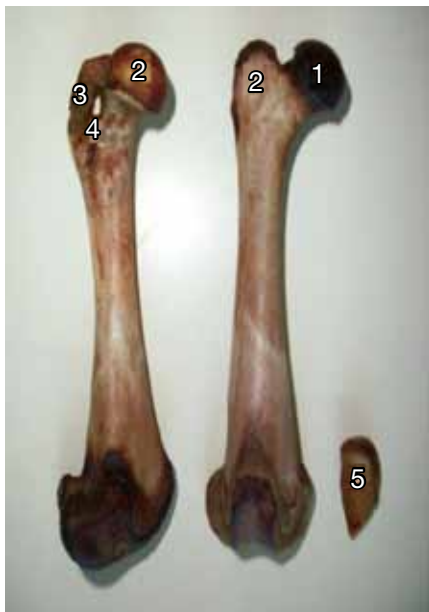

Figura 7. Fémur: cabeza (1), trocánter mayor (2), cresta trocantérica (3), agujero cresta troc. (4), patella (5).

presentó forma irregular, aplanado lateralmente y articuló con el primer carpiano y la extremidad proximal del II metacarpiano, en palmar del extremo proximal se ubicaron cuatro huesos sesamoideos (Figura 5).

Los dedos poseían tres falanges, cada una con dos huesos sesamoideos proximales y uno distal. Las falanges proximales eran aplanadas en sentido dorso-palmar, en proximal presentaron una faceta articular hacia su cara palmar que articuló con los correspondientes metacarpianos y los huesos sesamoideos. Las

falanges intermedias, similares a las proximales, tenían aproximadamente la mitad de su longitud. Las falanges distales, de menor tamaño que las anteriores, estaban incluidas en un estuche córneo (pezuña), con forma de cuña, con una cara dorsal convexa, una palmar plana y una cara proximal que articuló con la falange intermedia y el hueso sesamoideo. El quinto dedo fue el más corto (Figura 5).

El miembro pelviano estuvo constituido por cuatro regiones: cinturón pelviano (coxal), muslo (fémur y patella), pierna (tibia y fíbula) y pie (tarso, metatarso y dedo). El coxal estaba formado por la fusión del ilion, pubis e isquion, con una dirección horizontal. El ilion representó la mitad craneal de cada coxal, en la cara lateral se observó una cresta glútea saliente, la que delimitó una fosa glútea alargada, poco profunda. En medial se destacó una cresta arcuata prominente. La superficie articular para el sacro estaba compuesta por dos carillas, una sobre la cara pelviana y otra sobre el borde medial. La cresta ilíaca tendió al semicírculo por desplazamiento caudal del tubérculo sacral. La cavidad acetabular era profunda. Craneolateralmente existió un tubérculo para el origen del músculo recto femoral. Las incisuras isquiáticas mayor y menor (ischiadic mayor y menor) fueron poco manifiestas y el agujero obturador elíptico. El isquion estaba aplanado lateralmente, el tubérculo isquiático se continuó con el borde caudal. El pubis fue el menos desarrollado. Se observó un tubérculo púbico destacado (Figura 6).

En el fémur la cabeza representó un segmento de esfera con un cuello manifiesto, el trocánter 3° estaba poco desarrollado y se ubicó en el tercio medio del borde lateral, el trocánter menor se ubicó en caudal y se

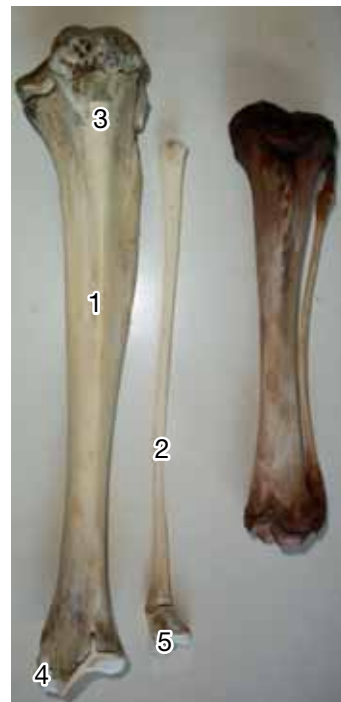

Figura 8. Tibia (1), fíbula (2), tuberosidad tibial (3), maléolos tibial y fibular (4, 5).

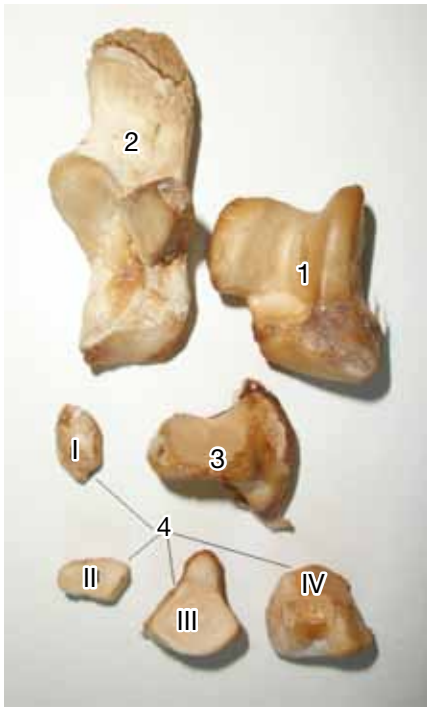


Figura 9. Tarso: talus (1), calcáneo (2), hueso central (3), tarsianos I, II, III, IV (4).

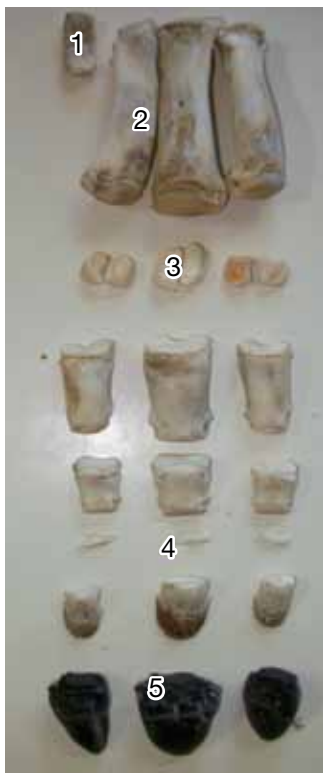


Figura 10. Metatarsiano I (1), metatarsianos II, III, IV (2), sesamoides proximales (3), sesamoides distales (4), pezuña (5).

unió al trocánter mayor mediante la cresta intertrocanterica bien definida, que delimitó una fosa trocantérica profunda, donde se apreció un agujero hacia lateral. El trocánter mayor era cuadrilátero y sobrepasó levemente la altura de la cabeza. Los labios de la tróclea eran

paralelos y la fosa extensoria fue poca manifiesta. La patella era de forma cónica, con un vértice distal (Figura 7).

La tibia mostró una longitud similar al fémur y se caracterizó por poseer una cresta tibial alargada y poco elevada. La tuberosidad tibial era indivisa y allí se insertó el ligamento rotuliano; la cara plantar fue lisa y estaba recorrida por un surco. El borde lateral estaba recorrida por una cresta delgada. La cóclea fue poco profunda y oblicua, el maléolo tibial poco manifiesto, en lateral se apreció una carilla articular para la fíbula. La fíbula era completa, con el cuerpo en forma de estilete, aplanada en proximal y cilíndrica en distal, unida por tejido fibroso y en distal formó el maléolo fibular (Figura 8).

El tarso estaba compuesto por siete huesos dispuestos en tres filas: proximal formada por dos huesos, un hueso en la intermedia y cuatro en la distal. En la fila proximal el talus o astrágalo se caracterizó por tener una tróclea proximal que articuló con la tibia. Caudalmente aparecían dos facetas para articular con el calcáneo y en distal un cóndilo con el hueso central del tarso. El calcáneo en distal contactó con el tarsiano IV. El hueso central (navicular) en plantar presentó una eminencia ósea alargada, que daba continuidad al surco del sustentaculum del hueso talus. La fila distal estaba formada por los tarsianos I, II, III y IV (Figura 9). Existieron cuatro huesos metatarsianos, de los cuales el I era rudimentario, el II, III y IV estaban desarrollados y articularon con los tarsianos correspondientes y tres dedos II, III y IV, con características similares a las del miembro torácico (Figura 10).

DISCUSIÓN

Debido a que la bibliografía sobre el tema es escasa, apenas existe una base para la discusión de los resultados obtenidos. Sin embargo, puede afirmarse que el análisis osteológico del esqueleto apendicular muestra que tanto el miembro anterior como el miembro posterior constan de cuatro segmentos principales, al igual que el resto de los mamíferos domésticos^{1, 4, 5, 12}. El mayor desarrollo de los miembros pelvianos con respecto a los torácicos conlleva una marcada xifosis toracolumbar e indica un desplazamiento caudal del centro de gravedad, que facilita la rapidez de los desplazamientos de *H. hydrochaeris* en su hábitat.

Las características de las superficies articulares observadas entre el radio y la ulna, sumados al amplio espacio interóseo, dan margen para que los movimientos de supinación y pronación sean posibles, como sucede en otros roedores como *Agouti paca*⁷ y *Cuniculus paca*¹⁴. A nivel del carpo se destaca la presencia del hueso central, característica que comparte con el conejo^{3, 13, 15}.

La disposición de los huesos coxales le permite no solo formar el piso de la cavidad pelviana, sino también gran parte de las paredes laterales de tal cavidad, lo que determina un canal de parto poco distensible, que

debería tenerse en cuenta a la hora del manejo reproductivo.

La descripción del esqueleto apendicular del carpincho aporta un nuevo conocimiento al acervo anatómico y contribuye a la correcta interpretación de sus patologías, tanto en ejemplares de vida libre como en establecimientos de cría, bregando por la profundización de su cuidado sanitario y optimización del manejo zootécnico y productivo.

REFERENCIAS

1. **Barone R.** 1976. *Anatomia comparata dei mammiferi domestici*, Edizione Agricola, Bologna (Italia), 488 p.
2. **Bolkovic ML, Ramadori D.** 2006. *Manejo de fauna silvestre en Argentina*, Public. Secretaría de Ambiente y Desarrollo Sustentable, Buenos Aires, p. 168.
3. **Bossi V, Caradonna GB, Spampani G, Varaldi L, Zimmerl U.** 1909 *Trattato di anatomia veterinaria*, Ed. Vallardi, Milán, p. 355.
4. **Getty R.** 1982. *Anatomía de los animales domésticos*, 5° ed., Interamericana, México, p. 1356-1375.
5. **König HE, Liebich HG.** 2001. *Anatomía de los animales domésticos*, 2° ed., Tomo I: Aparato locomotor, Panamericana, Buenos Aires, 611 p.
6. **Mendoza TH.** 1977. Tórax del chigüire (*Hydrochoerus hydrochaeris hydrochaeris*), cavidad, análisis y topografía de órganos y trayectos vasculo-nerviosos. *Trabajo de Ascenso*, Univ. Central Venezuela, 45 p.
7. **Moreno V, Cardona J, Sánchez R, Acero D, Gordillo M.** 2011. Descripción anatómica *per se* y particularidades osteológicas del esqueleto apendicular de *Agouti paca*. *Rev CienciAgro (Journal de Ciencia y Tecnología Agraria)*, La Paz, Bolivia, 2: 279-290.
8. **Nómina Anatómica Veterinaria.** 2005. Publ. of the editorial committee of World Association of Veterinary Anatomists, Hannover, 165 p.
9. **Ojasti J.** 1973. *Estudio biológico del chigüire o capibara*, Ed. Fondo Nacional de Investigaciones Agropecuarias, Caracas (Venezuela), p. 62-64.
10. **Oliveira FS, Canola JC, Machado MR, Camargo MH.** 2006. Descrição anatomo-radiológica do esqueleto axial da paca (*Agouti paca*, Linnaeus, 1766). *Act Scie Vet* 34: 331-334.
11. **Oliveira FS, Canola JC, Machado MR, Camargo MH.** 2007. Descrição anátomo-radiográfica do esqueleto apendicular da paca (*Agouti paca*). *Act Scie Vet* 35: 83-87.
12. **Parker J, Haswell W.** 1987. *Zoología - Cordados*, 7° ed., Reverté, Barcelona, p. 107.
13. **Pirlot P.** 1976. *Morfología evolutiva de los cordados*, Ed. Omega, Barcelona, p. 291-293.
14. **Quesada R, Gloobe H.** 1988. Osteología del tepezcuinte (*Cuniculus paca*). Cintura y Miembros. *Rev Anat Histol Embr* 17: 60-71.
15. **Romer A.** 1973. *Anatomía comparada*, Interamericana, México, p.155-156.